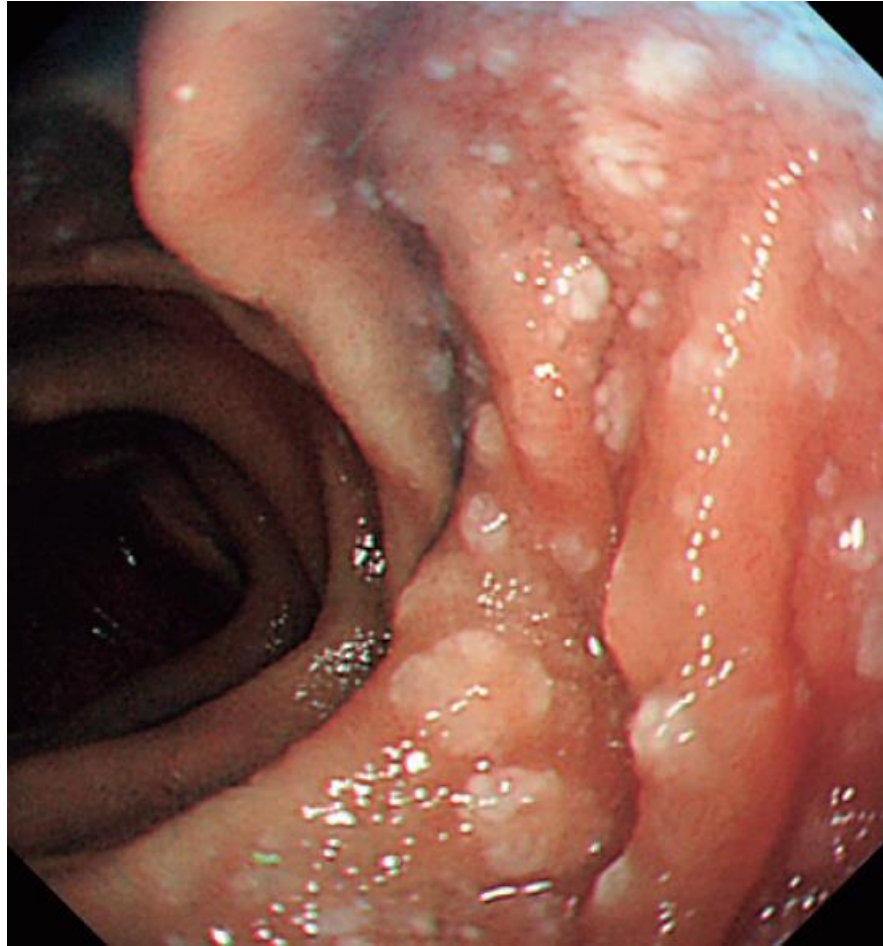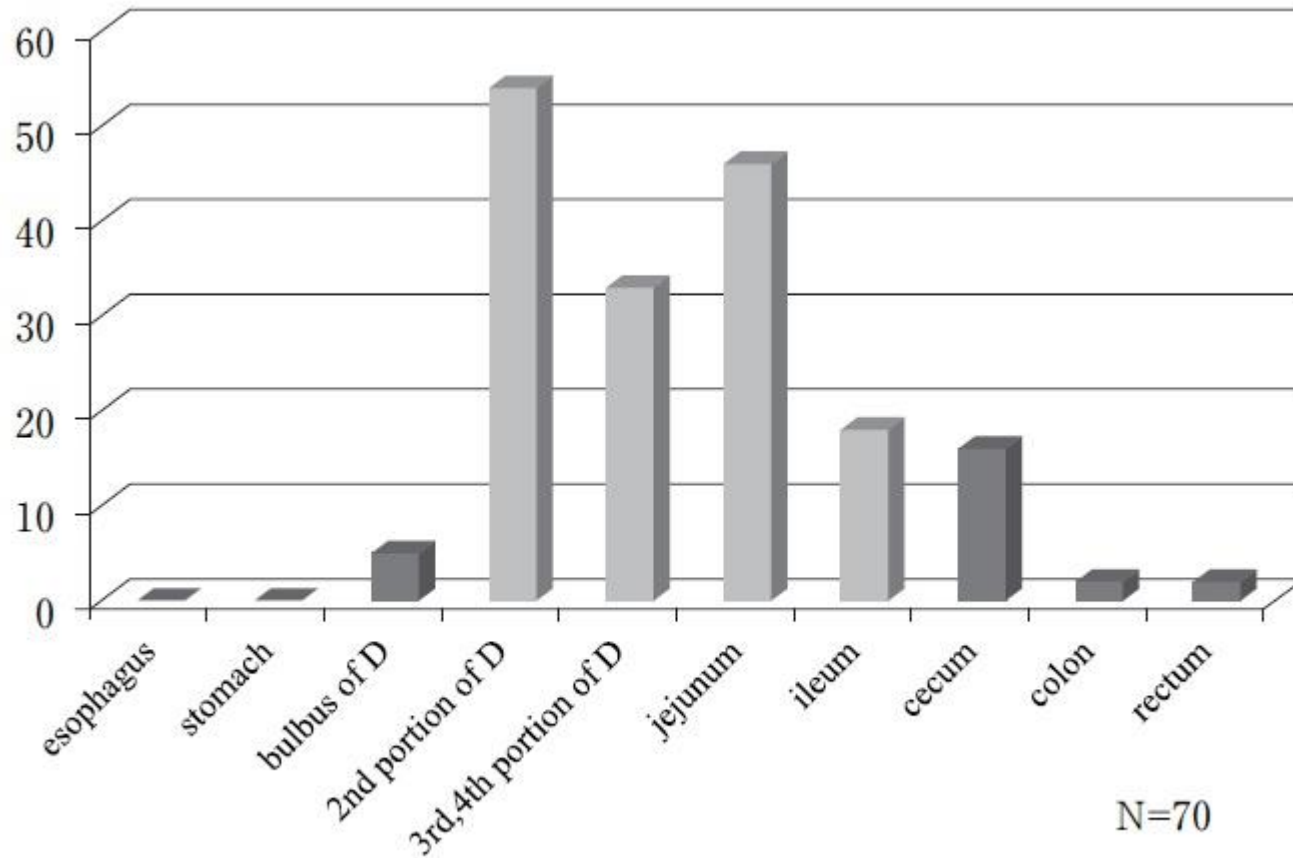


白色小顆粒状隆起が多発する典型的内視鏡肉眼所見



多施設共同研究による全消化管での濾胞性リンパ腫の分布 (stage I, II 1 症例)

消化管濾胞性リンパ腫; 十二指腸下行脚を中心に小腸に多く発症している.